

Laparoskopik low anterior rezeksiyon sonrası oluşan anastomoz darlığında balon dilatasyon uygulaması: İki olgu sunumu

Endoscopic balloon dilatation of colorectal anastomotic stricture after low anterior resection: Two case reports

Sezgin YILMAZ, Ahmet BAL, Ziya Taner ÖZKEÇECİ, Rüçhan Bahadır CELEP, Mustafa ÖZSOY, Ogün ERŞEN, Nazan OKUR, Yüksel ARIKAN

ÖZET

Benign anastomoz darlıkları kolorektal cerrahi sonrası ortaya çıkabilen geç komplikasyonlardandır. Tedavide her ne kadar endoskopik girişimler önerilmekteyse de balon dilatasyonu düşünülmesi gereken ilk seçenektir. Laparoskopi yardımıyla low anterior rezeksiyon ve stapler anastomoz yapılan iki hastamızdan birinde postoperatif 6. ayında diğerinde ise 9. ayında ileri derecede anastomoz striktürü tespit edildi. Hastalardan biri ishal-kabızlık atakları, rektal kanama gibi yakınmalarla başvururken diğer hasta tamamen asemptomatik ve anastomoz darlığı kontrol kolonoskopisinde saptandı. Her iki hastaya da akalazyza tedavisinde kullanılan "ower-the-wire" balonu ile iki seans endoskopik dilatasyon uygulandı.

Anahtar kelimeler: Anastomoz darlığı, Balon dilatasyon, Low anterior rezeksiyon

ABSTRACT

Benign anastomotic strictures develop in the late period after colorectal surgery. Although many endoscopic interventions are recommended in the treatment, the first option is balloon dilatation. We report two patients with colorectal tumors. We performed laparoscopy-assisted low anterior resection and stapler anastomosis. On the sixth and ninth postoperative months anastomotic strictures occurred. One of the patients was symptomatic with diarrhea-constipation episodes and rectal bleeding but the other patient was asymptomatic and anastomotic stricture was revealed in control colonoscopy. The patients underwent over-the-wire balloon dilatation which is used in the treatment of achalasia. Both patients had two sessions of endoscopic dilatation.

Keywords: Anastomotic stricture, Balloon dilatation, Low anterior resection

Sezgin Yılmaz (✉), Ahmet Bal, Ziya Taner Özkeçeci, Rüçhan Bahadır Celep, Mustafa Özsoy, Ogün Erşen, Yüksel Arıkan
Genel Cerrahi Anabilim Dalı, Tıp Fakültesi, Afyon Kocatepe Üniversitesi, Afyonkarahisar, Türkiye
e-mail: syilmaz@aku.edu.tr

Nazan Okur,
Radyoloji Anabilim Dalı, Tıp Fakültesi, Afyon Kocatepe Üniversitesi, Afyonkarahisar, Türkiye

Gönderilme/Submitted: 03.10.2014

Kabul/Accepted: 21.11.2014

Giriş

Kolorektal cerrahi operasyonu postoperatif dönemde, anastomoz hattında ortaya çıkan benign anastomoz striktürleri genellikle stapler kullanımı, anastomoz kaçağı, bağırsakta veya sütür hattında iskemi veya radyoterapi gibi faktörlerin etkisi ile gelişen darlıklardır [1,2]. Kolonoskopun anastomozdan geçirilememesi veya klinik olarak hastada tıkanma semptomlarıyla birlikte radyolojik bulguların varlığı anastomoz striktürü olarak tanımlanır [3,4]. Benign anastomoz striktürleri kolonik anastomozlardan sonra %2-7 oranında görülürken [5,6], stapler yardımı ile yapılan kolorektal anastomozlarda bu oran %5 ile %22'ye kadar çıkar [7-9]. Anastomoz varlığı, hastaların pek çoğunda, endoskopik tedaviler ya da cerrahi tedaviye ihtiyaç gösteren ciddi klinik durumlara yol açmaktadır.

Olgu Sunumu

1. Olgu

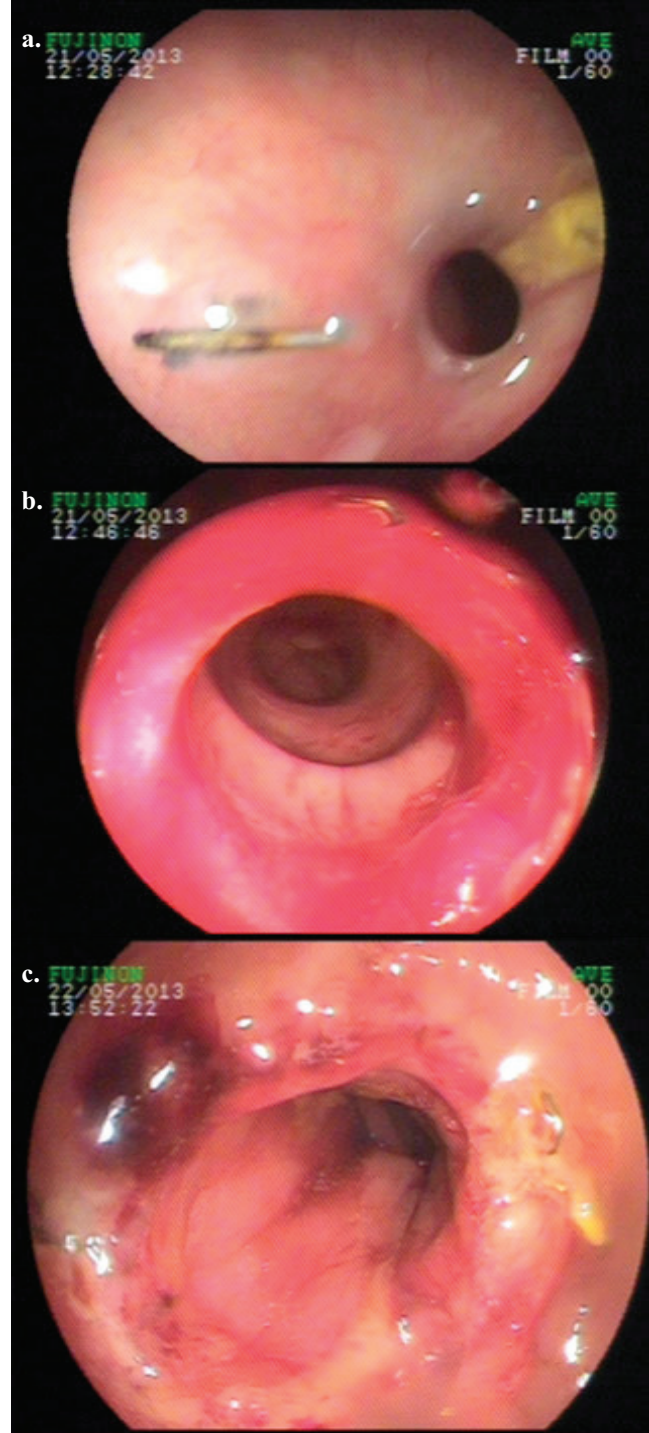
Kliniğimizde 6 ay önce rektum 7. cm'de tespit edilen tümör sebebiyle ameliyat olan 52 yaşında bayan hasta kabızlık-ishal atakları ve dışkılama sonrası rektal kanama şikayetleriyle polikliniğimize başvurdu. Anastomoz için stapler kullanılarak yapılan laparoskopi yardımıyla aşağı anterior rezeksiyon sonrası, hasta evre 2 rektum adenokarsinomu olarak değerlendirildi ve herhangi bir adjuvant tedavi uygulanmadı. Takip programına alınarak üç hafta sonra stoması kapatılan hastada cerrahi girişimler sonrasında ve kontrollerde komplikasyon gelişmedi. Postoperatif 6. ayında ameliyattan önceki şikayetlerinin tekrarladığını belirten hasta son 1 aydır distansiyon ve non spesifik karın ağrısı yakınmalarının olduğunu beyan etti. Patlar tarzda gaita çıkışı olduktan sonra ishal şeklinde dışkıladığını ve rektal kanamasının olduğunu belirten hasta bu döngünün 2-3 günde bir tekrarladığını belirtti. Hastanın

fizik muayenesinde özellik yoktu ve laboratuvar tetkikleri normal sınırlardaydı. Hastaya yapılan kolonoskopisinde 4. cm'de anastomoz görüldü, anastomozun ciddi oranda daraldığı ve buradan 13mm çaptaki standart endoskopun geçişine dahi izin vermediği görüldü (Şekil 1a). Skopi altında dar bölgenin distalinden verilen kontrast maddenin ince bir hat olarak anastomozu geçtikten sonra proksimal kolona ilerlediği görüldü (Şekil 2a). Kolonoskopi sırasında tümör nüksü açısından anastomozdan alınan biyopsi sonucu non spesifik iltihap olarak rapor edildi. Kontrol tomografisinde de herhangi bir nüks kitle olmamakla beraber anastomoz düzeyinde kum saati şeklinde konsantrik daralma saptandı (Şekil 3). Floroskopi altında yapılan incelemede anal kanala yerleştirilen 22 fr foley sondadan verilen kontrast maddenin boyu 1cm'den kısa ancak genişliği oldukça dar bir striktür segmentini geçerek proksimale ilerlediği saptandı (Şekil 2a). Foley sonda anastomozun proksimaline geçirilmek istendiğinde ise başarılı olunamadı. Bunun üzerine hastaya endoskopik dilatasyon kararı alınarak akalazyza dilatasyon balonu kullanılarak iki seans halinde dilatasyon yapıldı (Şekil 2b) ve darlığın işlem sonrası önemli oranda kaybolduğu saptandı (Şekil 1b). İki hafta sonra yapılan kontrol kolonoskopisinde anastomozun kolonoskopun geçişine rahatlıkla izin verecek ölçüde genişlediği saptandı ve hastanın şikayetlerinin kaybolduğu öğrenildi. (Şekil 1c).

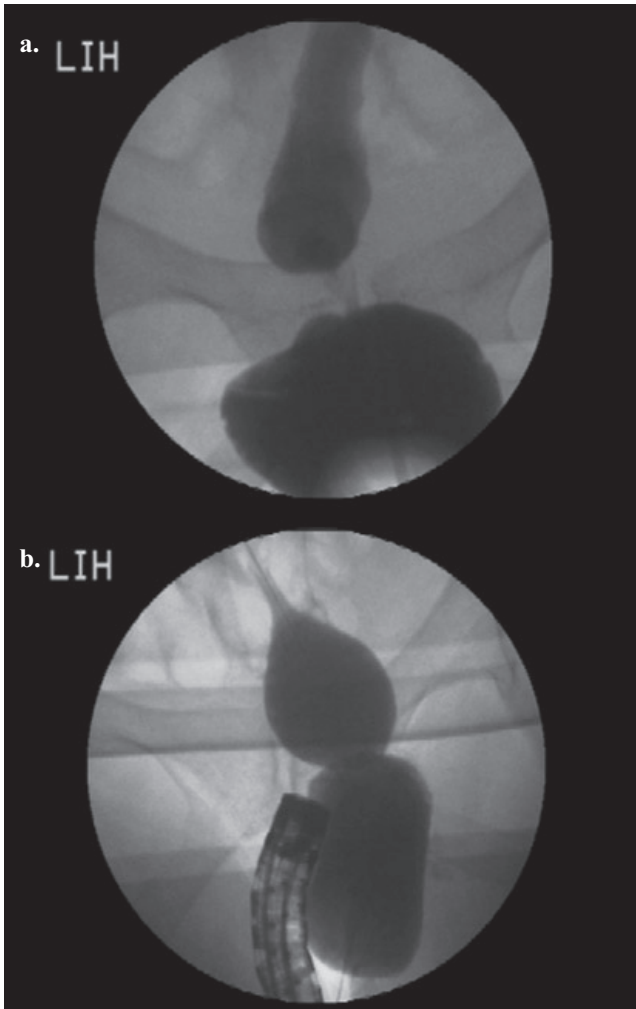
2. Olgu

Altmış bir yaşında hipertansiyon dışında ek hastalığı bulunmayan erkek hastaya rektum 10. cm de malign kitle nedeniyle kliniğimizde laparoskopik aşağı anterior rezeksiyon yapıldı ve ileostomi açıldı. Yara yeri enfeksiyonu, apse, anastomoz kaçağı gibi komplikasyonlar gelişmeyen hasta postoperatif 8. günde sorunsuz taburcu edildi. Spesimen patolojisi müsinöz adenokarsinom olarak gelen hastaya cerrahi sınırların negatif olması ve metastatik lenf nodu saptanmaması sebebiyle radyoterapi tedavi verilmedi. Hastanın postoperatif dönemdeki poliklinik kontrolleri sorunsuz geçti. Herhangi bir gastrointestinal sistem yakınması mevcut olmayan hasta ameliyattan 9 ay sonra ileostomisi kapatılmak üzere çağırıldı. Hastaya ileostomisi kapatılmadan önce yapılan kontrol kolonoskopisinde 5. cm'de 13mm çapındaki kolonoskopun geçişine izin vermeyecek ölçüde bir darlık tespit edildi. Darlık çevresinden alınan biyopsi sonucu kolon mukozası olarak gelen hastaya çekilen bilgisayarlı tomografide lokal nüks saptanmadı. Hastaya endoskopik dilatasyon yapılması planlandı ve birer gün arayla olmak üzere iki seans balon dilatasyon işlemi uygulandı. Bu süre zarfında dilatasyon

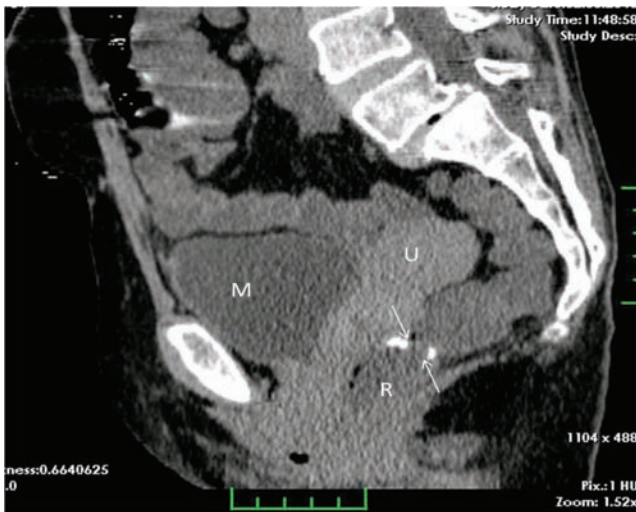sonucunda oluşan rektal erozyon ve ülserlere yönelik günde 3 kez sükralfatlı lavman uygulandı. 2 hafta sonra yapılan kolonoskopide anastomozdan zorlanmadan geçildi, pasajın açık olduğu ve rektal erozyonların kaybolduğu gözlemlendi. İleostomisi kapatılarak taburcu edilen hasta postoperatif 1. ayında sağ ve sağlıklı olarak takip edilmektedir.



Şekil 1a,b,c. Anastomozdaki darlık, dilatasyondan hemen sonra ve iki hafta sonraki görünümü



Şekil 2a,b. Anastomozdaki darlığın anal kanaldan kontrast madde verildikten sonra ve balon dilatasyon yapılırken floroskopik görünümü.



Şekil 3. Rektuma yönelik midsagittal reformasyon BT imajı. Anastomoz düzeyinde, kum saati şeklinde, konsantrik luminal daralma izlenmekte (oklar). R: Rektum; U: Uterus; M: Mesane.

Tartışma

Kolorektal cerrahi sonrası görülen anastomoz darlıkları, kolonoskopun geçmesine izin vermeyecek kadar dar bir anastomoz lümeninin bulunması ve hastada bununla ilişkilendirilebilecek kabızlık, ishal, karın ağrısı, inkontinans veya kanama gibi yakınmaların olmasıyla tanınır [10]. Kolorektal cerrahisi sonrası görülen bu tür benign darlıklarda iskemi, radyoterapi, anastomoz hattından kanama dahil pek çok neden etiyolojik faktör olarak sorumlu tutulmuştur. Bizim de kliniğimizde laparoskopik aşağı anterior rezeksiyon ve anastomoz yapılan 14 olgudan ikisinde benign anastomoz darlığı gelişmiştir. Weinstock ve Luchtefeld bu darlıkların postoperatif 3 ay ila 10 yıl arasında görüldüğünü raporlamışlardır [11,6]. Hastalarımızdan ilki semptomatik iken, diğerinde anastomozdaki ileri derecedeki striktür herhangi bir gastrointestinal semptomaya yol açmamış, yapılan kontrol kolonoskopisinde ortaya çıkmıştır. Anastomotik striktürlerin bir kısmı bağırsak tıkanıklığı yakınmalarını açıklamak amaçlı yapılan tetkikler esnasında saptanırken, bir kısmı ise kolonoskopide tesadüfen tanı alır. Delaunay ve ark.'nın çalışmasında hastaların %22'si, Placer ve ark.'nın çalışmasında ise %42'si asemptomatik olarak bildirilmiştir [12,3]. Anastomoz hattında oluşan lokal nöksler ile benign darlıkların ayırımında endoskopik ultrasonografi kullanılabilir ancak bizim kliniğimizde mevcut olmadığından bu tetkik yapılamamıştır.

Geçmişte tıbbi tedaviye yanıtız anastomoz darlıklarının tümünde cerrahi tedavi uygulanırken günümüzde endoskopik yöntemlerdaha konservatif oldukları için ön plana çıkmaktadır [13]. Bunlar arasında Savary-Giliard polivinil bujiler [14] ya da balon ile dilatasyon [15], düzelmeyen vakalarda ise metalik stent uygulamaları sayılabilir [12]. Bazı vakalarda bunlarla kombine ya da ayrı olarak ND-YAG Lazer, ya da endoskopik retrograt kolanjiopankreatografi (ERCP) prekut iğnesi ile insizyon dilatasyonunun başarısını arttırabilir ve böylelikle perforasyon riskini azaltabilir [16,17]. Bu hastalarda anastomozda endoskopik bakı altında iki-üç adet küçük radyal elektroinsizyon yapılarak 15-20 dakikalık balon dilatasyonu uygulanır [18]. Balon dilatasyonunda güç hem çevresel hem de radyal olarak etki eder. Böylelikle dilatasyon kuvveti tüm striktür boyunca etkisini gösterir ve rijid bujilerle yapılan dilatasyonlarda görülen yırtılma etkisi daha az görülür [10]. Ancak endoskopik tedavilerin uygulanması düşünülen vakalarda anastomozdan biopsiler alınıp tümör nöksünün ekarte edilmesi gerekir.

Anastomoz darlıklarında balon dilatasyonu minimal invaziv, başarı oranı yüksek ve uygulaması kolay bir

yöntemdir. Hastaların %30-40'ında tek bir seans yeterli olabilirken genel olarak ortalama 2 ile 4 seans dilatasyon gereklidir [5,10,12]. Dar alanın çapının 5 mm'den az ve boyunun da 1cm'den fazla olduğu vakalarda endoskopik tedavilerin başarı şansı azdır ve girişim sonrası perforasyon oranları fazladır. Bu hastalarda cerrahi yaklaşım ön plana çıkar. Endoskopik tedavilerin yararlı olmadığı olgularda cerrahi girişim, mortalite ve morbiditesi yüksek olsa da uygulanması gereken tedavi şeklidir.

Anastomoz darlıklarında endoskopik balon dilatasyonu genellikle propofol anestezisi altında yapılır. Günümüzde endoskopik dilatasyonda iki adet balon tipi kullanılmaktadır. Through-the-scope (TTS) olarak adlandırılan balon kolonoskopun aksesuar kanalından girerek kolonoskopun görüşü ve floroskopi altında striktür alanına yerleştirilir. Over-the-wire (OTW) balon tipinde ise kılavuz tel anastomozdan geçirildikten sonra üzerinden balon ilerletilerek kolonoskopa direkt bakı altında uygun pozisyon verilip şişirilir. Anastomozdaki balon yardımı ile gerçekleştirilen dilatasyon floroskopi altında gözlenebilir. Hastalarımıza dilatasyon işlemi analjezi için petidin hidroklorür kullanılarak midazolam sedasyonu altında 14 fr klavuz tel anastomoz hattından geçirildikten sonra 35mm çapta 10cm uzunluğunda OTW akalazy balonu kullanılarak yapıldı. Her seansta dilatasyon balonu 2 kez 3'er dakika boyunca serum fizyolojik kullanılarak şişirildi ve ilk gün 15 per square inch (PSI) ikinci gün ise 20 PSI basınç uygulandı. (Şekil 4b). Giorgio ve ark. OTW ve TTS balonlarını karşılaştırma amaçlı yaptığı bir çalışmada, low anterior rezeksiyon sonrası oluşan benign anastomoz darlıklarında OTW balonu kullanıldığında daha az sayıda dilatasyon seansı uygulanarak başarıya ulaşıldığını ve bu balonla yapılan dilatasyon uygulamalarının daha güvenilir olduğunu tespit etmişlerdir [10]. Daha fazla dilatasyona ihtiyaç duyan olgularda işleme bağlı komplikasyon oranı da artar.

Olgu sunumumuzdaki iki hastanın da yapılan laparoskopik low anterior rezeksiyonu ile beraber açılan ileostomisi mevcuttu. Hastalarımızın biri ileostomi kapatıldıktan 5 ay sonra semptomatik anastomoz striktürü ile başvururken halen ileostomisi mevcut olan diğer hastada ise gastrointestinal tıkanıklık semptomları mevcut değildi. Hastadaki ileostominin distaldeki anastomozda ulaşan volümü yükünü azaltarak striktüre bağlı tıkanıklık semptomlarını perdelediği düşünüldü.

Sonuç olarak, kolorektal cerrahiden sonra sık görülen komplikasyonlardan olan anastomoz darlığının tedavisinde öncelikle düşünülmesi gereken endoskopik yaklaşımlar

içerisinde balon dilatasyonu hızla uygulanabilen, başarı oranı yüksek ve komplikasyon oranı düşük minimal invaziv bir yöntem olarak ön plana çıkmaktadır.

Kaynaklar

1. Chung RS, Hitch DC, Armstrong DN. The role of tissue ischemia in the pathogenesis of anastomotic stricture. *Surgery* 1988;104:824-9.
2. Polglase AL, Hughes ES, McDermott FT, Pihl E, Burke FR. A comparison of end-to-end stapler and suture colorectal anastomosis in the dog. *Surg Gynecol Obstet* 1981;152:792-6.
3. Placer C, Urdapilleta G, Markinez I, et al. Benign anastomotic strictures after oncologic rectal cancer surgery. Results of treatment with hydrostatic dilation. *Cir Esp* 2010;87:239-43.
4. Kan H, Furukawa K, Suzuki H. An improvement in the quality of life after performing endoscopic balloon dilation for postoperative anastomotic stricture of the rectum. *J Nippon Med Sch* 2007;74:418-23.
5. Virgilio C, Cosentino S, Favara C, Russo V, Russo A. Endoscopic treatment of postoperative colonic strictures using an achalasia dilator: short-term and long-term results. *Endoscopy* 1995;27:219-22.
6. Weinstock LB, Schatz BA. Endoscopic alternatives in the management of the anastomosis following resection of colonic neoplasm. *Gastrointest Endosc* 1994;40:558-61
7. Tuson JR, Everett WG. A retrospective study of colostomies, leaks and strictures after colorectal anastomosis. *Int J Colorectal Dis* 1990;5:44-8.
8. Marchena GJ, Ruinz CE, Gomez GG, et al. Anastomotic stricture with the EEA-Stapler after colorectal anastomosis. *Rev Esp Enferm Dig* 1997;89:835-42.
9. Mukai M, Kishima K, Lizuka S. Endoscopic hook knife cutting before balloon dilatation of severe anastomotic stricture after rectal cancer resection. *Endoscopy* 2009;41:193-94. doi:10.1055/s-0029-1214776
10. Di Giorgio P, De Luca L, G, et al. Endoscopic dilation of benign colorectal anastomotic stricture after low anterior resection: A prospective comparison study of two balloon types. *Gastrointest Endosc* 2004;60:347-50.
11. Luchtefeld MA, Milsom JW, Senagore A, Surell JA, Mazier WP. Colorectal anastomotic stenosis. Results of a survey of the ASCRS membership. *Dis Colon Rectum* 1989;32:733-6. doi:10.1007/BF02562119
12. Delaunay K, Barthelemy C, Dumas O, Balique JG, Audigier JC. Endoscopic therapy of benign colonic postoperative strictures: report on 27 cases. *Gastroenterol Clin Biol* 2003;27:610-3.
13. Yaman İ, Derici H. Kolon benign anastomoz darlığında endoskopik balon dilatasyon. *Kolon Rektum Hast Derg* 2010;20:134-38.
14. Werre A, Mulder C, van Heteren C, Bilgen ES. Dilation of benign strictures following low anterior resection using Savary-Gilliard bougies. *Endoscopy* 2000;32:385-8. doi:10.1055/s-2000-8999
15. Solt J, Hertelendi A, Szilágyi K. Balloon catheter dilatation of lower gastrointestinal tract stenoses: long-term results. *Orv Hetil* 2002;143:1835-40.
16. Dieruf LM, Prakash C. Endoscopic incision of a postoperative

- colonic stricture. *Gastrointest Endosc* 2001;53:522-4. doi:10.1067/mge.2001.112369
17. Truong S, Willis S, Schumpelick V. Endoscopic therapy of benign anastomotic strictures of the colorectum by electroincision and balloon dilatation. *Endoscopy* 1997;29:845-9. doi:10.1055/s-2007-1004319
18. Hoffmann JC, Heller F, Faiss S, et al. Through the endoscope balloon dilation of ileocolonic strictures: prognostic factors, complications, and effectiveness. *Int J Colorectal Dis* 2008;23:689-96. doi:10.1007/s00384-008-0461-9